

# Traitement optimal de la TVS en 2015

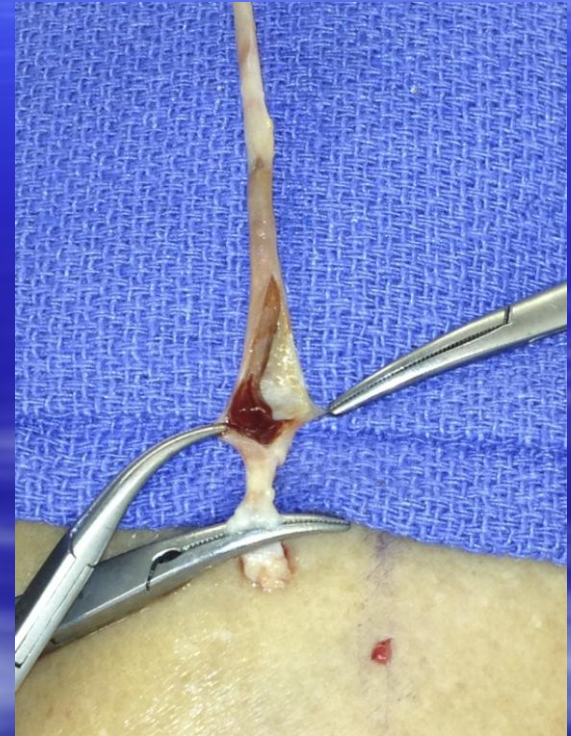F.Vin

Blood Clot Center

American Hospital of Paris

# Définition

- Thrombose d'une veine superficielle sus-aponévrotique
- Exclusion:
  - Veinite post injection
  - Veinite post sclérothérapie
  - Thrombophlébite infectieuse

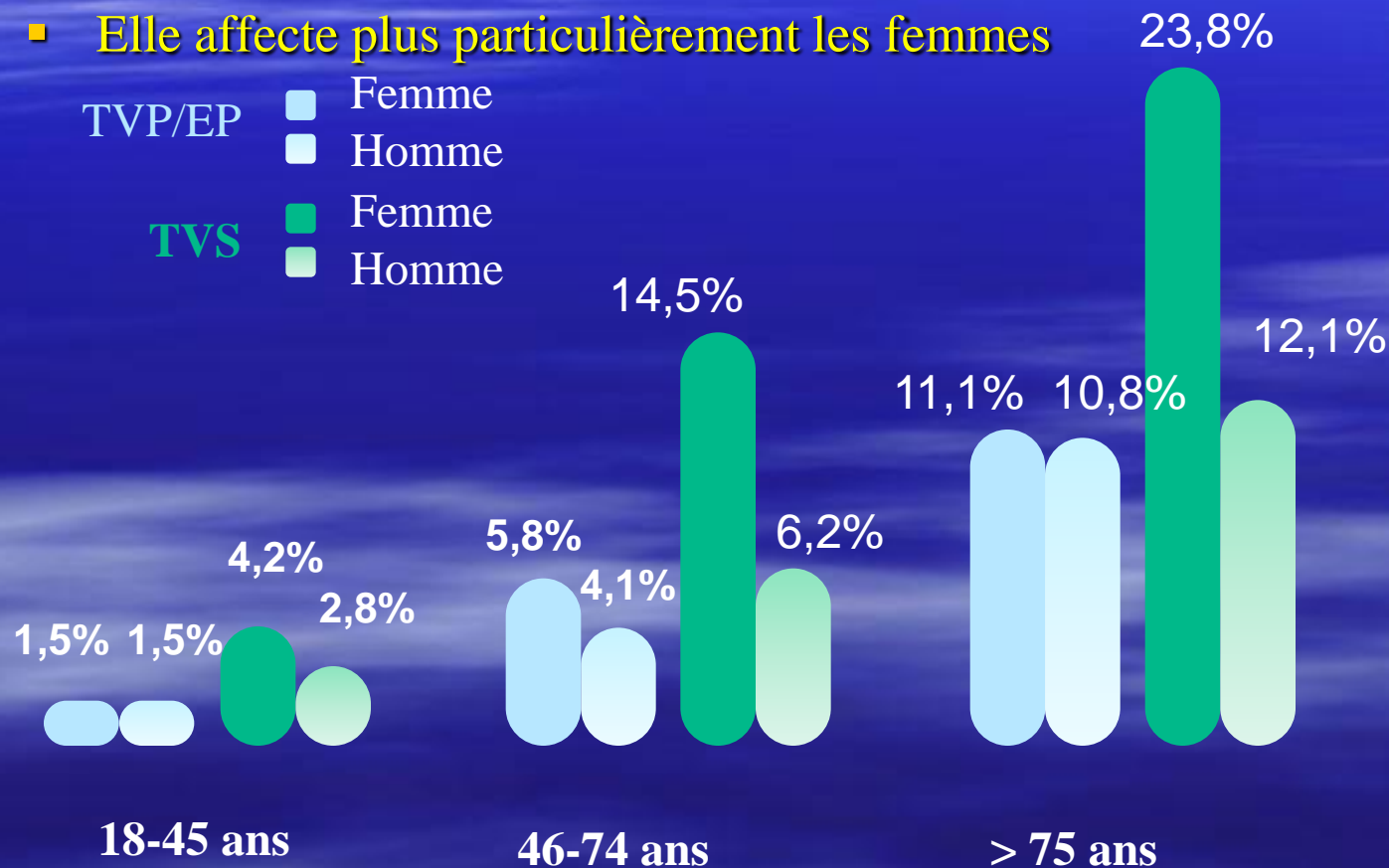


# Classification

- Thrombose veineuse superficielle sur veine variqueuse  
Thrombose veineuse superficielle sur veine saine
  
- Localisation:
  - Territoire de la GVS
  - Territoire de la PVS
  - Tributaire non saphéne
  
- Forme clinique :
  - Unique ou multiple
  - Unilatérale ou bilatérale
  - Associée à une TVP

# Epidémiologie

- La TVS est plus fréquente que la TVP chez le médecin généraliste
- Sa prévalence augmente avec l'âge
- Elle affecte plus particulièrement les femmes



# Epidémiologie

Facteurs de risque = les mêmes que pour TVP-EP :

Facteur chronique	Facteur transitoire
<ul style="list-style-type: none"><li>-Insuffisance veineuse chronique, varices</li><li>-Thrombophilies héréditaires: Déficit en AT, cofacteur 2 héparine, PC, PS; mutation du FV et du FII, dysfibrinogénémies</li><li>-Cancers et hémopathies</li><li>- SAPL</li><li>- Connectivites, vascularites, Buerger, Behcet, polychondrite atrophiante, PAN</li><li>-Antécédents personnels ou familiaux de MTEV</li><li>-Obésité</li></ul>	<ul style="list-style-type: none"><li>-Immobilisation</li><li>-Chirurgie</li><li>-Traumatisme</li><li>- Infections</li><li>-Grossesse et post-partum</li><li>-Contraception orale, THS</li><li>-Sclérothérapie</li><li>-Vol long courrier</li></ul>

# Epidémiologie

❖ Souvent considérée comme une maladie « bénigne »  
mais...

- Association TVS-TVP au diagnostic: **6-53%**
- Extension TVS au réseau profond: **2,6-15%**
- Association TVS-EP au diagnostic: **0-33%**

→ Donc la TVS est un FDR de TVP/EP de poids thrombotique élevé

# Epidémiologie

Caractéristiques	OPTIMEV (1)	POST (2)
N	788	844
Critères d'inclusion	TVS symptomatique des MI confirmée par Echo doppler Patients ambulatoires et hospitalisés	TVS symptomatique des MI >5cm confirmée par Echo doppler
Objectif primaire	Identification des FDR prédictifs - de TVP associée à la TVS - d'évolution défavorable (mortalité, récurrence, hémorragie majeure) à 3 mois	-EDEV symptomatiques et asymptomatiques à J10 -EDEV symptomatiques à 3 mois

(1) Galanaud, *Thromb Haemost* 2011, 105

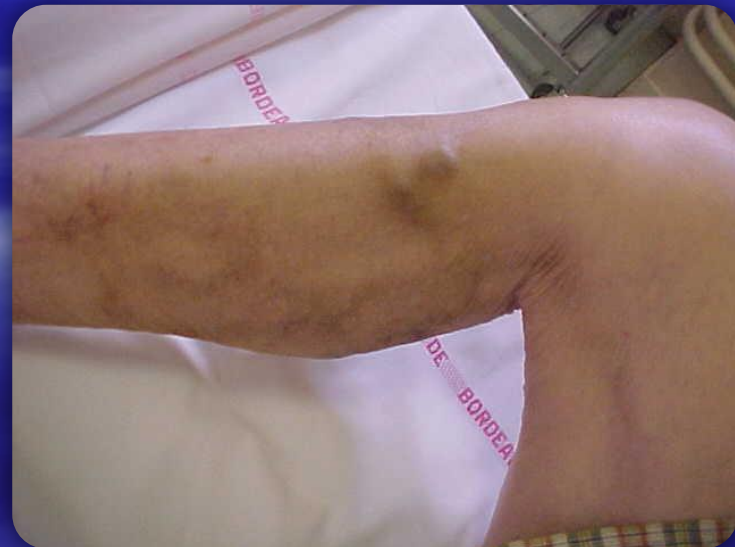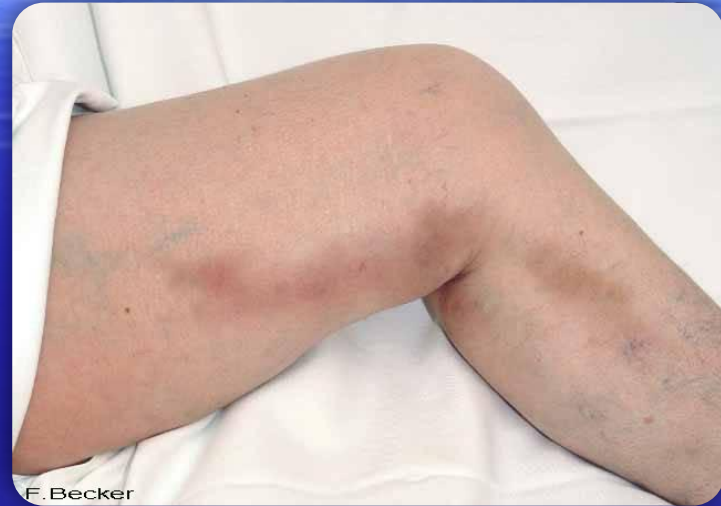(2) Decousus, *Ann Intern Med* 2010, 152, 218

Caractéristiques	OPTIMEV (n=788)	POST (n=844)
Age médian (an)	63	61
Sexe féminin (%)	66%	65%
Atteinte GVS (%)	68%	63%
TVS sur veine variqueuse (%)	65%	82%
TVS associée à TVP/EP, n (%)	<b>227 (29%)</b>	<b>210 (25%)</b>
EDEV symptomatique à 3 mois (TVS isolée), n/N (%)	15/499 ( <b>3%</b> ) dont TVP : 3/499 ( <b>0,6%</b> ) dont EP : 3/499 ( <b>0,6%</b> )	46/586 ( <b>8%</b> ) dont TVP : 15 ( <b>2,8%</b> ) dont EP : 3 ( <b>0,5%</b> )
Traitement anticoagulant (TVS isolée)	381/499 (76%)	540/597 (90%)



# Diagnostic clinique

- Cordon inflammatoire douloureux, érythémateux, +/- oedémateux sur un trajet veineux sous-cutané
- Formes cliniques:
  - Formes inflammatoires (pseudo-cellulite ou hypodermite)
  - Formes limitées
  - Formes asymptomatiques
  - Formes « trompeuses »



# Les limites de la clinique

- La zone inflammatoire ne préjuge pas de l'**extension proximale** de la TVS
- Face à une TVS symptomatique, l'examen clinique est le plus souvent incapable de suspecter une **TVP associée homolatérale**
- Une TVS symptomatique isolée sur un membre inférieur peut être associée à une **TVP asymptomatique sur le membre inférieur controlatéral**
- L'examen clinique seul est relativement peu performant pour distinguer **TVS sur veine variqueuse et TVS sur veine non-variqueuse**



# Face à une suspicion clinique de TVS, l'Échographie Doppler est indispensable pour :

**Confirmer la TVS**

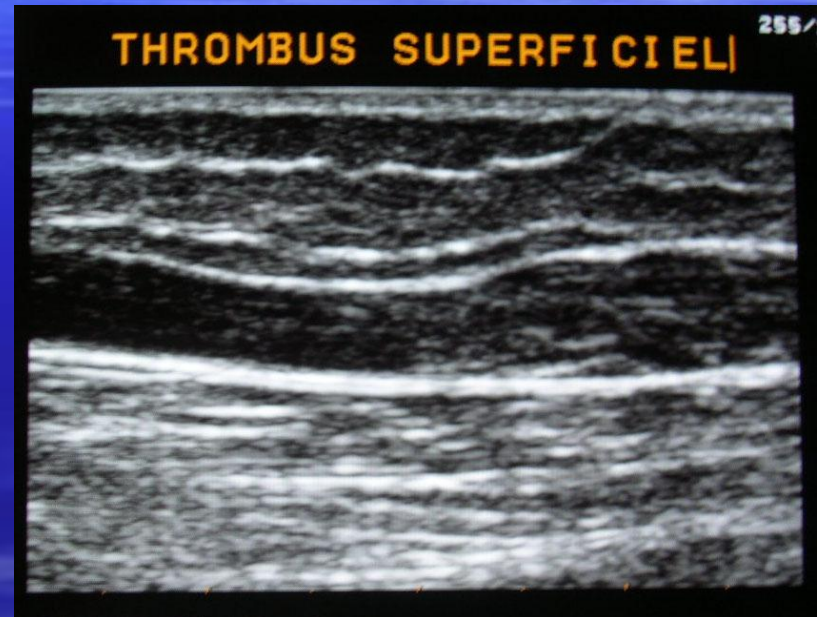**Caractériser la TVS, en préciser l'extension proximale**

**Rechercher une TVP homolatérale à la TVS**

**Rechercher une TVP, voire une TVS, controlatérale**

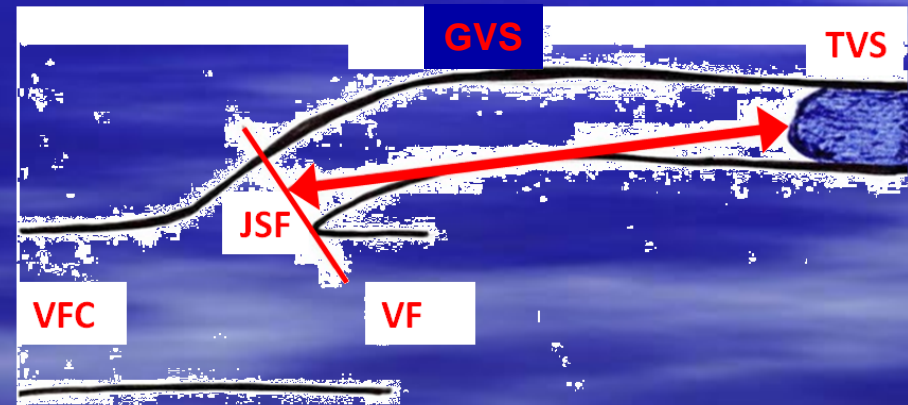
# 1-Confirmer la TVS

- TVS = Bande sous-cutanée hypoéchogène, non-compressible sous la sonde, sur le trajet d'une veine superficielle identifiée
- Le tissu adjacent apparaît  $\pm$  échogène,  $\pm$  inflammatoire
- L'échogénicité peut ne pas être homogène sur tout le segment veineux oblitéré



## 2-Characteriser la TVS

- **Localiser la (ou les) TVS:**
  - Grande Veine Saphène (GVS) [ou affluents de GVS, en-dessous ou au-dessus du genou] (*60 à 80% des cas*)
  - Petite Veine Saphène (PVS) [ou affluent de PVS] (*10 à 20% des cas*)
  - Veine non-saphène (VNS) (*5 à 10% des cas*)
- **Préciser l'extension proximale** par rapport à la jonction saphéno-fémorale (JSF) ou saphéno-poplitée, si elle existe
- Qualifier le réseau veineux en cause en **variqueux ou non-variqueux**



## 3-Rechercher une TVP homolatérale ou controlatérale

### Deux cas de figures:

- **TVP en continuité avec la TVS**
  - Extension à la veine fémorale commune via la jonction saphéno-fémorale, ou à la veine poplitée via la jonction saphéno-poplitée
  - Extension à la voie profonde via une perforante
  
- **TVP sans lien anatomique identifié avec la TVS**

# Prise en charge de la TVS

Données cliniques et  
Recommandations actuelles

Thrombectomie

Compression  
élastique

Crossectomie  
chirurgicale

TVS isolée

Anticoagulants

AINS oral / local





# STENOX (*Archives of Internal Medicine. 2003;163:1657*)

## Méthodologie

- ★ TVS isolées > 5 cm, 427 patients
- ★ Traitement de 10 jours +/- 2 avec :
  - Enoxaparine 40 mg
  - Enoxaparine 1,5 mg/kg
  - AINS oral (tenoxicam 20 mg)
  - Placebo
- ★ Compression systématique
- ★ Suivi à 10±2 jours (écho.) et 3 mois

## Objectifs

- ★ Iaire :
  - TVP/EP asymptomatiques et symptomatiques à J12
- ★ IIaires
  - TVP/EP asymptomatiques et symptomatiques à J97
  - TVP/EP et TVS (récidives et extensions ≥ 2 cm) à J12 et J97

	Evénements	Placebo N=112	Enox. 40 mg N=110	Enox. 1,5mg/kg N=106	Tenoxicam 20 mg N=99
<b>J12</b>	TVP/EP	4 (3,6%)	1 (0,9%) ns	1 (1,0%) ns	2 (2,1%) ns
	TVP/EP/TVS	34 (30,6%)	9 (8,3%) s	7 (6,9%) s	14 (14,9%) s
<b>J97</b>	TVP/EP	5 (4,5%)	6 (5,7%) ns	4 (3,9%) ns	4 (4,3%) ns
	TVP/EP/TVS	38 (34,5%)	19 (17,8%) s	17 (16,7%) s	16 (17,0%) s

*Différence significative (s) ou non-significative (ns) versus placebo*

# Recommandations

## CHEST 2008

### Antithrombotic Therapy for Venous Thromboembolic Disease

- « Pour les patients présentant une TVS spontanée, nous suggérons un traitement à dose prophylactique ou à dose efficace de HBPM (Grade 2B) pendant au moins 4 semaines »
- « Les anti inflammatoires non stéroïdiens ne doivent pas être associés aux anticoagulants »

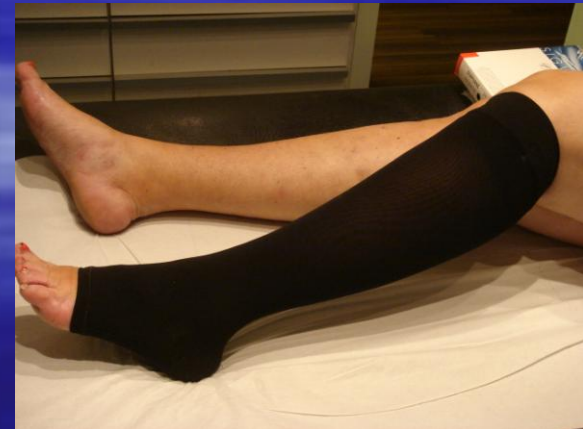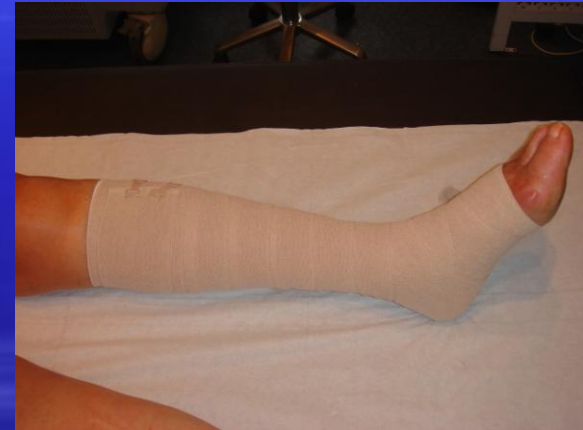# Recommandations

## AFSSAPS 2009

- Les HBPM et le Fondaparinux à dose prophylactique sont suggérés pour prévenir le risque de complications thromboemboliques (Grade C)
- La prescription d'une compression, de préférence par bandage (élastique ou inélastique) est recommandée à la phase aiguë
- Les TVS étendues à la jonction saphéno-fémorale peuvent relever d'un traitement anticoagulant à dose curative ou ou d'un traitement chirurgical

# Conférence internationale de Consensus sur la Compression Paris 2002

- Thrombose veineuse superficielle
  - La compression et la déambulation sont efficaces mais il n'y a pas de preuves scientifiques
  - La compression doit être associée au AC
  - Pas de données sur la prévention des récives
  - Les bandages à allongement court sont recommandés
  - Bandes élastiques et chaussettes sont également efficaces



# Etude CALISTO

3002 patients randomisés

Agés de 18 ans et plus présentant une TVS spontanée aiguë symptomatique isolée des membres inférieurs

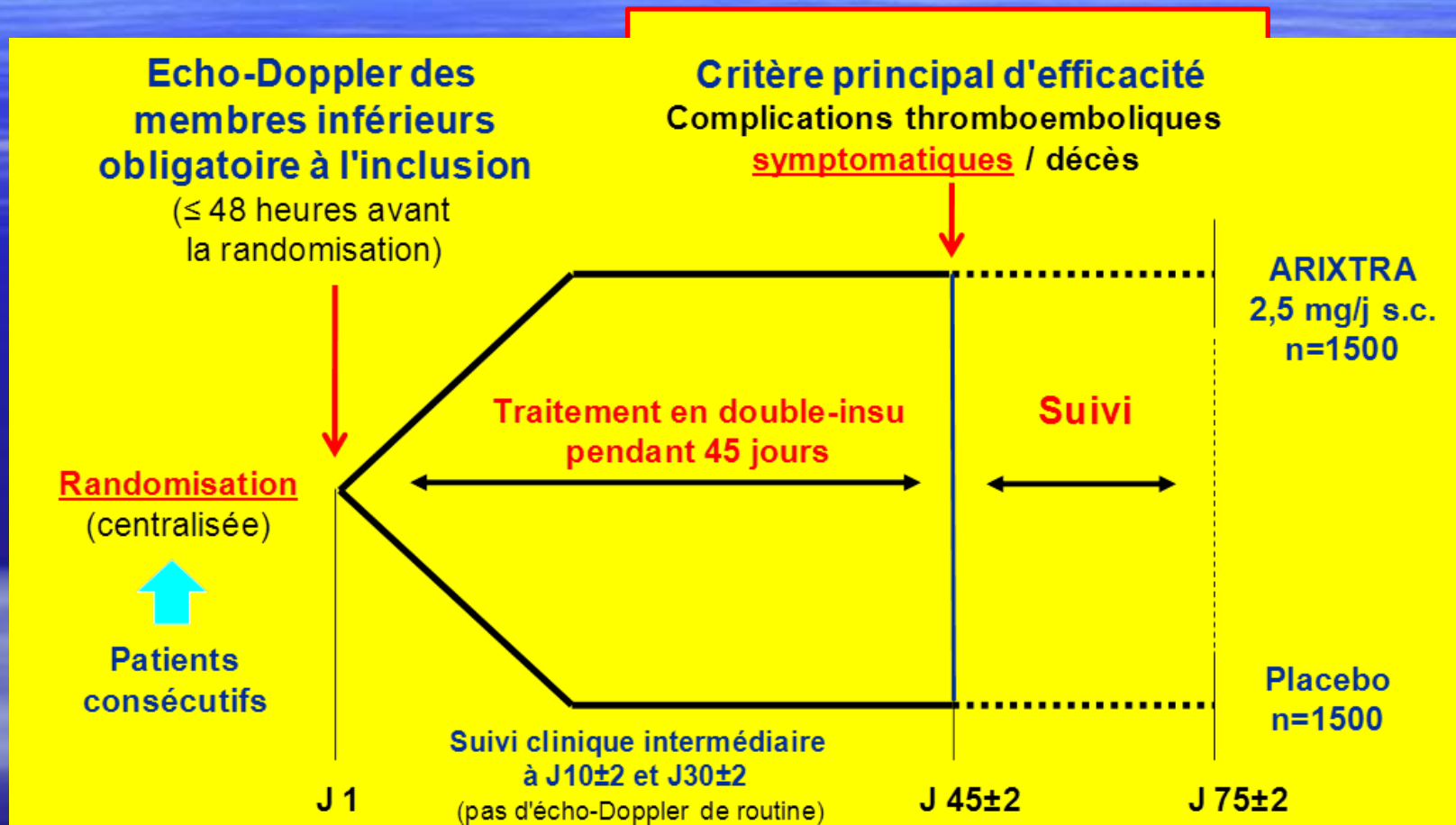
## ■ Objectif :

- Evaluer l'efficacité et la tolérance d'un traitement de 45 jours par Fondaparinux 2,5mg/0,5ml en SC comparé au placebo


## ■ Critères principaux jusqu'à J 47:

- Décès
- Embolie pulmonaire`
- TVP
- Extension de la TVS
- Récidive symptomatique de TVS

# Schéma de l'étude CALISTO

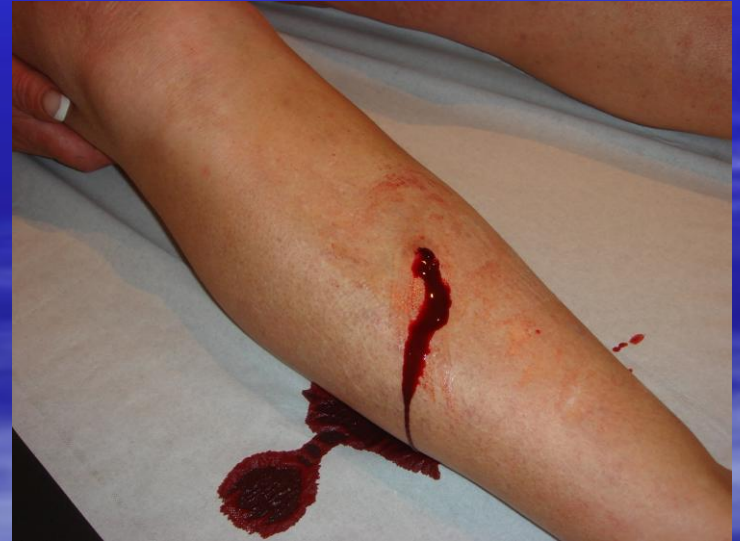

# Résultats



# Place de la thrombectomie

- Une thrombectomie a l'aiguille ou à la lame bistouri N° 11 réduit les phénomènes inflammatoires et améliore l'aspect esthétique
- La compression élastique doit être associé





# Conclusion

- En présence d'une TVS un bilan Echo doppler est indispensable pour évaluer le niveau d'extension et rechercher une TVP associée
- Le Fondaparinux ou les HBPM à dose préventive sont recommandées en présence d'une TVS
- La durée du traitement est de 30 à 45 jours
- La compression élastique ou non élastique est recommandée
- Des contrôles Echo doppler sont souhaitables pour suivre l'évolution.